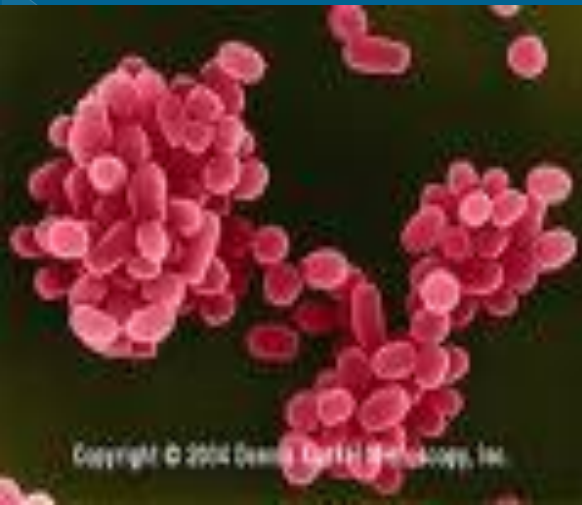



# ΑΠΟΚΑΤΑΣΤΑΣΗ ΜΕΤΑ ΑΠΟ ΣΠΟΝΔΥΛΟΔΙΣΚΙΤΙΔΑΣ ΛΟΓΩ ΒΡΟΥΚΕΛΛΩΣΗΣ : ΠΑΡΟΥΣΙΑΣΗ ΠΕΡΙΣΤΑΤΙΚΟΥ

Γ. Λίτος<sup>1</sup>, Ο.Νικολαΐδου<sup>1</sup>, Σ.Σιβετίδου<sup>1</sup>, Α.Κοτρώνη<sup>1</sup>

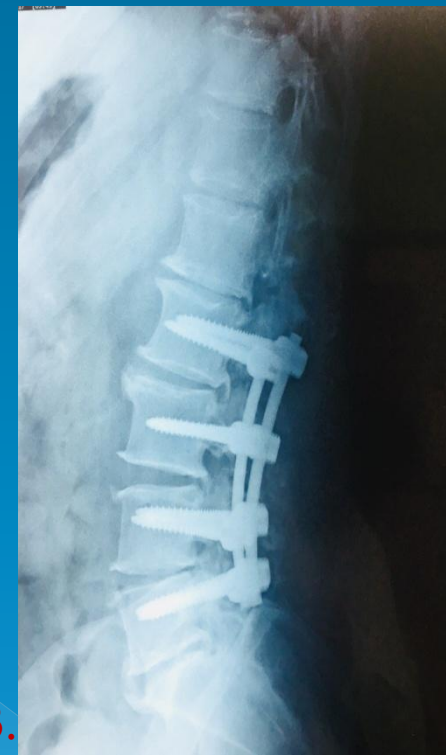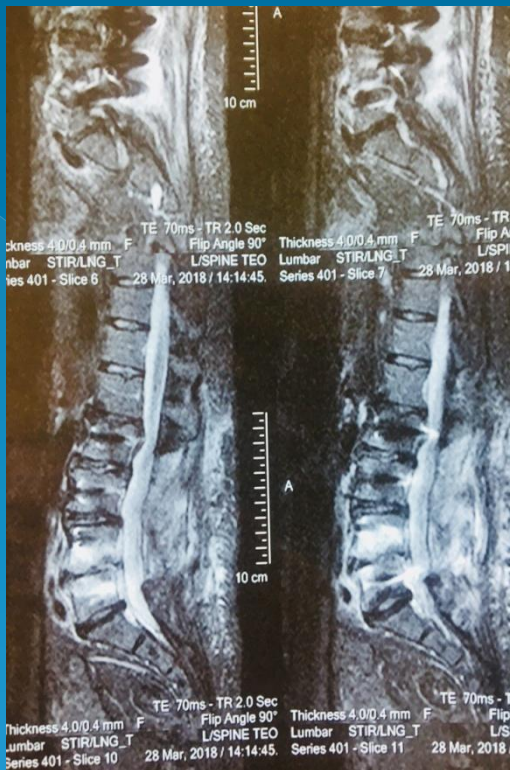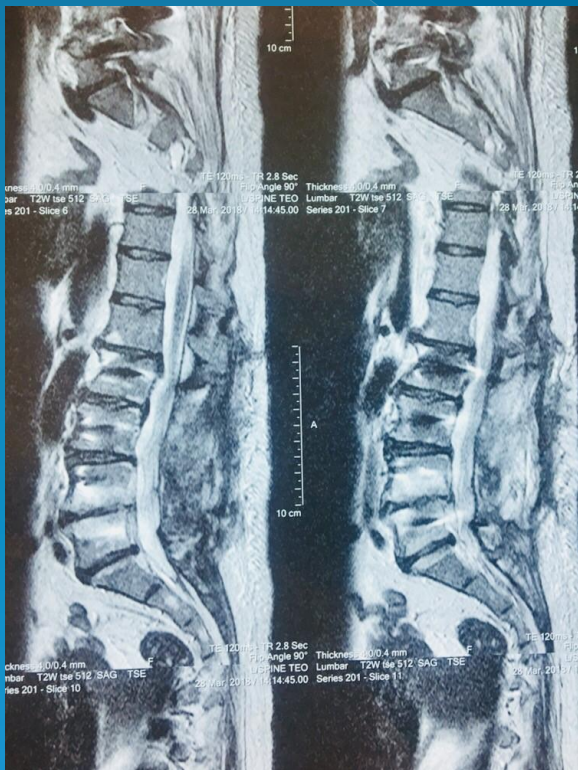
<sup>1</sup>. Κλινική Φυσικής Ιατρικής και Αποκατάστασης, Γ.Ν.Α. ΚΑΤ, Αθήνα

**ΕΙΣΑΓΩΓΗ-ΣΚΟΠΟΣ:** Η σπονδυλοδισκίτιδα από βρουκέλλα αποτελεί το 10-20% των επιπλοκών της νόσου. Είναι η πιο σημαντική κλινική εκδήλωση της βρουκέλλωσης σε ενήλικες όταν εμπλέκεται το οστεοαρθρικό σύστημα. Η βρουκέλλα εισέρχεται στο νωτιαίο μυελό, προκαλεί στένωση του μεσοσπονδυλίου χώρου, εισδύει στο οστό και διηθεί τα πέριξ μαλακά μόρια με αποτέλεσμα τη δημιουργία παρασπονδυλικού αποστήματος.

**ΥΛΙΚΟ /ΜΕΘΟΔΟΣ:** Γυναίκα, 53 ετών, διακομίσθηκε στην κλινική μας με κλινική εικόνα παραπάρεσης επιπέδου O2 ASIA D, λόγω σπονδυλοδισκίτιδας από βρουκέλλωση. Η ασθενής ανέφερε οσφυοισχιαλγία άμφω από μηνός με προοδευτική έκπτωση της μυϊκής ισχύος των κάτω άκρων και εγκατάσταση παραπάρεσης, παρά την αντιφλεγμονώδη αγωγή. Ο ακτινογραφικός έλεγχος ανέδειξε εκφυλιστικές αλλοιώσεις και η MRI παθολογικό σήμα στις T1, T2 ακολουθίες και δισκογενείς αλλοιώσεις κυρίως στο 04-05 διάστημα. Η διάγνωση οριστικοποιήθηκε με ειδικές ορολογικές εξετάσεις (αιμοκαλλιέργειες, ELISA ,WRIGHT, Coombs) και υπεβλήθη σε σπονδυλοδεσία O2-O5. Ακολούθησε πρόγραμμα λειτουργικής αποκατάστασης διάρκειας 2 μηνών.

## ΑΠΟΤΕΛΕΣΜΑΤΑ:

Κατά την έξοδο η ασθενής παρουσίαζε αδυναμία μόνο στο δεξιό κάτω άκρο (3/5). Βάδιζει με τη χρήση rollator και ήταν πλήρως αυτοϋπηρετούμενη σε όλες τις δραστηριότητες καθημερινής ζωής.



1-2 .MRI ΟΜΣΣ : παθολογικό μαγνητικό σημάδι σε T1 και T2 ακολουθίες, δική "οιδηματώδη" του οστικού μυελου των Ο4 και Ο5 σπονδυλων με συμμετοχή και του συστοιχίου μεσοσπονδυλίου δίσκου.

3 . Σπονδυλοδεσία Ο2-Ο5.

## ΣΥΜΠΕΡΑΣΜΑΤΑ:

Η σπονδυλοδισκίτιδα από βρουκέλλωση αποτελεί μια σοβαρή επιπλοκή με δύσκολη και συνήθως καθυστερημένη διάγνωση. Η έγκαιρη διάγνωση και το εξατομικευμένο πρόγραμμα αποκατάστασης μπορούν να συντελέσουν στην καλή πρόγνωση της πορείας του ασθενούς.

### ΜΥΕΛΙΚΗ ΕΝΤΟΠΙΣΗ ΣΠΟΝΔΥΛΟΔΙΣΚΙΤΙΔΑΣ ΑΠΟ ΒΡΟΥΚΕΛΛΑ

